
СЛУЧАЙ ИЗ КЛИНИЧЕСКОЙ ПРАКТИКИ

УДК: 616.12–006.363.04

ПЕРВИЧНАЯ ЗЛОКАЧЕСТВЕННАЯ ОПУХОЛЬ СЕРДЦА

**А.Ю. Добродеев, С.Г. Афанасьев, С.А. Тузиков, А.А. Завьялов,
М.В. Завьялова, В.М. Перельмутер, Н.Г. Крицкая, С.В. Вторушин**

ГУ «НИИ онкологии Томского научного центра СО РАМН»

Представлено редкое клиническое наблюдение первичной злокачественной опухоли сердца (гистотип – лейомиосаркома) с обширным метастатическим поражением паренхимы легких. Случай представляет интерес в связи с трудностью прижизненной диагностики, интерпретации клинической картины и результатов инструментальных методов обследования.

Ключевые слова: первичная лейомиосаркома сердца.

PRIMARY MALIGNANT TUMOR OF THE HEART

A.Yu. Dobrodeev, S.G. Afanasyev, S.A. Tuzikov, A.A. Zavyalov,
M.V. Zavyalova, V.M. Perelmuter, N.G. Kritskaya, S.V. Vtorushin
Cancer Research Institute, Tomsk Scientific Center, SB RAMS, Tomsk

A rare clinical case of primary malignant tumor of the heart (hystotype: leiomyosarcoma) with metastatic involvement of the lung parenchyma has been presented. The case is of interest with respect to difficulties in diagnosis, disease pattern and results of tool examination.

Key words: primary leiomyosarcoma of the heart.

Новообразования сердца относятся к малоизученной области клинической онкологии, что обусловлено крайней редкостью представленной патологии, отсутствием патогномичных симптомов, значительным разнообразием клинических проявлений и сложностью диагностики. Метастатические поражения сердца диагностируются в 20–40 раз чаще. В большинстве случаев наблюдаются метастазы в сердце при раке легкого, лимфомах, лейкозах, раке молочной железы, меланоме. Первичные опухоли сердца (ПОС) встречаются, по данным различных авторов, с частотой от 17 до 500 на 1 млн патологоанатомических исследований, причем 75–80 % случаев приходится на доброкачественные новообразования [2, 4, 5]. Однако в последние годы отмечается увеличение числа пациентов как с доброкачественными, так и со злокачественными опухолями сердца, что в первую очередь может быть связано с широким внедрением в клиническую практику высокотехнологичных методов диагностики

[6]. Из доброкачественных новообразований сердца, помимо наиболее часто встречающейся миксомы, выделяют группу немиксоматозных опухолей, к которым относят рабдомиому, фиброму, липому, тератому и др. Среди первичных злокачественных опухолей преобладают ангиосаркомы, фибросаркомы, рабдомиосаркомы, реже встречаются злокачественные фиброзные гистиоцитомы, лейомиосаркомы, липосаркомы, злокачественные миксомы. Чаще поражаются правые отделы сердца [3, 7].

Возможности лечения больных с ПОС ограничены, однако при доброкачественных новообразованиях своевременное хирургическое вмешательство, как правило, приводит к выздоровлению. При злокачественных ПОС прогноз крайне неблагоприятный, в большинстве случаев лечение ограничивается лучевой терапией и химиотерапией, а также борьбой с осложнениями [1]. Наибольшим опытом располагают канадские хирурги, которые в период с 1956 по 1996 г. наблюдали 71 больного с ПОС

[8]. Полная резекция **опухоли** была произведена 50 (88 %) из 57 больных с доброкачественным процессом и лишь 5 (36 %) из 14 больных со злокачественным новообразованием. Все прооперированные больные со злокачественной опухолью умерли в различные сроки после операции, более того, из 14 больных с данным заболеванием к концу исследования остались в живых только 2.

О трудностях прижизненной диагностики, интерпретации клинической картины и результатов инструментальных методов обследования у больных с первичными злокачественными новообразованиями сердца свидетельствует следующее клиническое наблюдение.

Больной М., 68 лет, история болезни № 131903, находился на стационарном лечении в торако-абдоминальном отделении ГУ «НИИ онкологии ТНЦ СО РАМН» с 28.11.05 по 15.12.05.

Анамнез заболевания: больным себя считал с октября 2005 г., когда появилось выраженное гемопноэ. В связи с этим находился на стационарном лечении в пульмонологическом отделении городской больницы № 3. При обследовании установлен диагноз: Интерстициальная легочная болезнь (неуточненная). Осложнение: Кровохарканье. Постгеморрагическая анемия средней степени тяжести. Соп. патология: Гипертоническая болезнь III ст., III ст., IV степень риска. Консультирован фтизиатром (23.11.05): данных за туберкулез нет. Был направлен в ГУ «НИИ онкологии» для дообследования, возможной морфологической верификации патологии легких путем торакоскопии, биопсии.

Профессиональный анамнез: скульптор, длительный контакт с пылью (гранит, мрамор и т.д.).

При поступлении предъявлял жалобы на обильное кровохарканье. Объективно: общее состояние относительно удовлетворительное. Кожа, слизистые – нормальной окраски. В подмышечной области слева определяются плотно-эластичные, безболезненные, подвижные лимфоузлы до 0,8 см. Периферических отеков и варикозно расширенных вен нижних конечностей нет. Грудная клетка симметричная. Дыхание везикулярное, в нижних отделах – с жестким оттенком, хрипов нет. Перкуторный

звук с коробочным оттенком, размеры сердца в пределах нормы. Частота дыхания – 16–18. Проба Штанге – 1 мин. Тоны сердца ясные, ритм правильный. Пульс 81 в 1 мин. АД 130/80 мм рт. ст. Со стороны органов брюшной полости – без особенностей.

За время госпитализации проведено обследование:

1) лабораторно при поступлении: анемия средней степени тяжести, легкая гиперкоагуляция. ЭКГ – ритм синусовый, ЧСС 72 в 1', ЭОС не отклонена, полная блокада ПНПГ;

2) рентгенография ОГК (30.11.05): интерстициальное поражение легких с обеих сторон. Лимфоаденопатия средостения. Жидкость в перикарде;

3) УЗИ органов брюшной полости и грудной клетки (1.12.05): диффузные изменения печени. Хр. холангиохолецистит. Перикардит (прослойка жидкости – 24 мм). Двусторонний плеврит (прослойка жидкости до 12 мм);

4) ФБС (1.12.05): кровотечение из невыявленного очага. Двусторонний атрофический эндобронхит;

5) при цитологическом исследовании мокроты на фоне выраженного воспаления выявлены клетки многослойного плоского эпителия;

6) сцинтиграфия легких (6.12.05): сцинтиграфические признаки ТЭЛА левого легкого;

7) УЗИ сердца (8.12.05): размеры полостей и толщина стенок левого желудочка в пределах нормы. Уплотнены стенки аорты. Проплап митрального клапана I степени с регургитацией 0–I степени. Остальные клапаны без изменений. Гипокинез передне-бокового сегмента. Незначительно повышено систолическое давление в правом желудочке. Глобальная сократительная способность не снижена. Диастолическая функция не нарушена. В полости перикарда 140 мл жидкости. В плевральной полости слева 170 мл жидкости;

8) КТ органов грудной клетки (9.12.05): Интерстициальное заболевание легких. Косвенные признаки хронической ТЭЛА. Лимфоаденопатия средостения. Двусторонний плеврит, перикардит. Нарушение кровообращения по легочно-артериальному типу (ЛАГ II–III ст.);

9) УЗИ сосудов нижних конечностей (12.12.05): УЗИ-признаки тромбоза н/3 поверх-

ностной бедренной вены справа (посттромбофлебитическая болезнь).

Были проведены консультации смежных специалистов: невролога (9.12.05): последствия ОНМК в СМА (2004) в виде рефлекторного левостороннего гемипареза; кардиолога (7.12.05): ТЭЛА мелких и средних ветвей легочной артерии? ИБС: стенокардия напряжения, ФК I-II. НК II А. Гипертоническая болезнь III ст., III ст., IV степень риска. Рекомендовано провести дифференциальную диагностику с туберкулезом и профессиональными заболеваниями, при исключении последних – обследование в условиях кардиологического стационара.

С учетом анемии больному проводились неоднократные переливания эритроцитарной массы, плазмы, продолжалась гемостатическая, антибактериальная и противовоспалительная терапия, бронхолитики, препараты железа, общеукрепляющая терапия. Однако выраженного эффекта от проводимого лечения не наблюдалось, у больного сохранялось кровохарканье, по лабораторным данным – анемия, легкая гиперкоагуляция.

За время госпитализации состояние больного оставалось стабильным. Однако 15.12.05, в 5.00 при попытке встать с постели больной упал, потерял сознание. На момент осмотра дежурным реаниматологом: состояние крайней степени тяжести, в сознании, дезориентирован, психомоторное возбуждение. Кожные покровы бледные, холодный липкий пот. Дыхание самостоятельное, ЧД 26 в 1 мин. Больной был доставлен в реанимационное отделение, где был переведен на ИВЛ, при этом отмечалась нестабильность гемодинамики – АД до 40/0 мм рт. ст. При ЭКГ-контроле: признаки субэндокардиальной ишемии. Несмотря на проводимое лечение в 05.40 произошла остановка сердечной деятельности. Реанимационные мероприятия оказались неэффективны. В 06.20 зафиксирована биологическая смерть.

На аутопсию направлен с диагнозом:

Основной окончательный клинический комбинированный диагноз:

Конкурирующие заболевания:

1. Идиопатический фиброзирующий альвеолит.

2. Посттромбофлебитическая болезнь вен

нижних конечностей (тромбоз н/3 поверхностной бедренной вены справа).

Осложнения: Хроническая рецидивирующая тромбоэмболия мелких и средних ветвей легочной артерии. Гемопноэ. Постгеморрагическая анемия средней степени тяжести. Полисерозит. Острая сердечно-легочная недостаточность. Отек легких. Отек головного мозга. Состояние после сердечно-легочной реанимации.

Соп. патология: ИБС: стенокардия напряжения, ФК I-II. НК II А. Гипертоническая болезнь III ст., III ст., IV степень риска. Последствия ОНМК в СМА (2004) в виде рефлекторного левостороннего гемипареза. Хр. холангиохолецистит, ст. ремиссии.

Причина смерти: Острая сердечно-легочная недостаточность.

На аутопсии были обнаружены следующие изменения. Сердце массой 555 г. В полости перикарда содержалось 530 мл жидкой темно-красной крови и 270 г сгустков. Со стороны эпикарда в правом предсердии определялся дефект стенки размером 1,5x2 см, с бугристыми рыхлыми краями беловато-сероватого цвета. По периферии дефекта выявлялись бугристые образования. Со стороны эндокарда, в полости правого предсердия в проекции вышеописанного дефекта определялось округлое бугристое образование, размером 4x5 см, выстоящее в просвет предсердия на 2,5 см. Опухоль на разрезе была представлена пестрой тканью желтовато-серо-красного цвета, с чередующимися участками плотной и рыхлой консистенции (рис. 1). Данная ткань распространялась на все слои сердца, с распадом в зоне дефекта. Толщина миокарда левого желудочка составляла 15 мм, правого – 4 мм. Вне описанного патологического образования миокард был однородным, темно-красного цвета, волокнистого строения. На интима коронарных артерий определялись желтоватые бляшки IV типа, выступающие над поверхностью, со степенью распространенности 30 %, стенозированием 40 %.

Субплеврально по всей поверхности обоих легких располагались округлые узелки, размером от 0,1 до 1 см, плотной консистенции, выступающие над поверхностью органа. На всем протяжении в легочной ткани участки тестоватой консистенции чередовались с

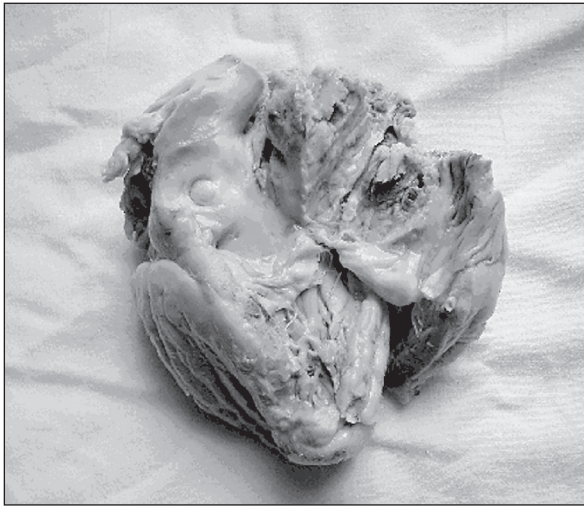

Рис. 1. Опухоль правого предсердия

плотными узелками размером от 3 мм до 1 см. На разрезе эти образования были представлены темно-коричневой тканью с очагами беловатого цвета. В просвете ветвей легочной артерии определялась жидкая кровь.

Кожа нижних конечностей макроскопически не была изменена, конечности были равными по объему. В просвете глубоких и поверхностных вен нижних конечностей, в том числе и в н/3 поверхностной бедренной вены справа – жидкая кровь.

При гистологическом исследовании в препаратах из макроскопически определяющегося образования правого предсердия выявлялось разрастание опухолевой ткани, распространяющееся на всю толщу миокарда, с прорастанием эндо- и эпикарда. Опухоль была представлена беспорядочно расположенными полиморфными клетками. Большинство клеток имело веретенообразную форму с крупными темными ядрами, встречались митозы (рис. 2). Выявлялись обширные участки некроза опухолевой ткани и крупные кровоизлияния. В участках прорастания эндокарда определялись тромботические наложения, представленные нитями фибрина и гемолизированными эритроцитами. Прорастая эпикард, опухоль разрасталась в жировой клетчатке. На остальном протяжении в ткани миокарда отмечался умеренно выраженный отек стромы, полнокровные сосуды, гипертрофия и липофузинос кардиомиоцитов.

В препаратах из ткани легких в просветах артерий определялось скопление полиморфных клеток. В препаратах из макроскопически определяющихся узлов выявлялось разрастание опухолевой ткани, состоящей из полиморфных преимущественно веретенообразных клеток, с многочисленными кровоизлияниями.

Иммуногистохимическое исследование препаратов из образования правого предсердия выявило экспрессию Vimentine, Collagen IV, SMA и отсутствие экспрессии Myf-4 и Desmin. Гистологическое строение и иммунофенотип опухоли соответствовали лейомиосаркоме.

На основании проведенного исследования был сформулирован следующий патологоанатомический диагноз:

Основное заболевание: Лейомиосаркома правого предсердия, с множественными метастазами в легкие, G2, IV стадия.

Осложнения: Гемопноэ (по клиническим данным). Постгеморрагическая анемия средней степени тяжести (по клинико-лабораторным данным). Некроз опухоли с разрывом стенки правого предсердия. Гемоперикард. Тампонада сердца. Отек легких. Двусторонний гидроторакс. Состояние после сердечно-легочной реанимации от 15.12.05.

Соп. заболевания: Состояние после ОНМК (2004): киста в области надкраевой извилины нижней теменной доли справа. Атеросклероз

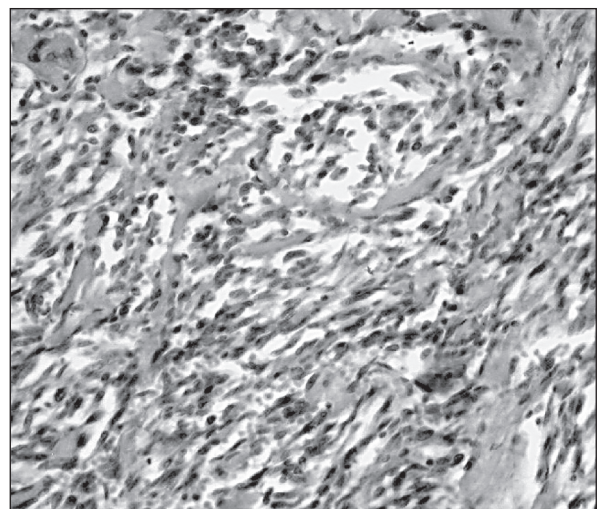


Рис. 2. Лейомиосаркома правого предсердия. Окраска гематоксилином и эозином (×200)

артерий основания головного мозга IV типа, со степенью распространенности 50 %, стенозирование 40 %. Гипертоническая болезнь (артериологломерулопатия почек, гипертрофия левого желудочка 1,5 см), III ст., риск IV. Хронический бронхит вне обострения. Атеросклероз аорты V тип, со степенью распространенности 30 %. Атеросклероз коронарных артерий IV типа, со степенью распространенности 30 %, стенозирование 40 %. Хронический холецистит вне обострения.

Причиной смерти явилась тампонада сердца.

Идиопатический фиброзирующий альвеолит и пневмокониоз, о которых высказывалось предположение в клинике, не нашли своего морфологического подтверждения. Наблюдавшаяся в клинике картина объясняется многочисленными метастазами лейомиосаркомы с распространенным поражением легких. Не нашла морфологического подтверждения и посттромбофлебическая болезнь: кожа нижних конечностей была не изменена, в просвете глубоких и поверхностных вен выявлялась жидкая кровь. При гистологическом исследовании – стенка вен имела обычное строение.

Представленное клиническое наблюдение представляет интерес в связи с редкостью патологии и трудностью своевременной прижизненной диагностики.

ЛИТЕРАТУРА

1. Кнышов Г.В., Витовский П.М., Захарова В.П. Опухоли сердца. Проблемы диагностики и хирургического лечения. Киев, 2005. 254 с.
2. Majano-Lainez R.A. Cardiac tumors: a current clinical and pathological perspective // Crit. Rev. Oncogenesis. 1997. Vol. 8, № 4. P. 293–303.
3. Mathur A., Airan B., Bhan A. et al. Nonmyxomatous cardiac tumors: twenty-year experience // Indian Heart J. 2000. Vol. 52, № 3. P. 319–323.
4. Miralles A., Bracamonte L., Soncul H. et al. Cardiac tumors: clinical experience and surgical results in 74 patient // Ann. Thorac. Surgery. 1991. Vol. 52. P. 886–895.
5. Molina J.E., Edwards J.E., Ward H.B. Primary cardiac tumors: Experience at the university of Minnesota // Tumors of the heart. Proceedings of the third symposium on cardiac surgery / Ed. F.W. Hehrlein, F. Dapper // Thorac. Cardiovasc. Surg. 1990. Vol. 38, Spec. Issue. P. 183–191.
6. Paladini D., Palmieri S., Russo M.G., Pacileo G. Cardiac multiple rhabdomyomatosis: prenatal diagnosis and natural history // Ultrasound Obstet. Gyn. 1996. Vol. 7, № 1. P. 84–85.
7. Smith D.N., Shaffer K., Patz E.F. Imaging features of non-myxomatous primary neoplasms of the heart and pericardium // Clin. Imaging. 1998. Vol. 22, № 1. P. 15–22.
8. Perchinsky M.J., Lichtenstein S.V., Tyers G.F.O. Primary cardiac tumors: forty years experience with 71 patients // Cancer. 1997. Vol. 79. P. 1809–1815.

Поступила 14.09.07